



Maladie de Kaposi cutanée induite par corticothérapie pour une pemphigoïde bulleuse paranéoplasique

1^{er} Auteur : **eya, BOUZAIEN**, Interne, Service de dermatologie, Hopital Habib Thameur, Tunis, Tunisie

Autres auteurs, équipe:

- anissa, ZAOUAK, Professeur, Service de dermatologie, Hopital Habib Thameur, Tunis, Tunisie
- houda, HAMMAMI, Professeur, Service de dermatologie, Hopital Habib Thameur, Tunis, Tunisie

Introduction

- La pemphigoïde bulleuse (PB) est la maladie bulleuse auto-immune sous-épidermique la plus fréquente chez le sujet âgé
- La maladie de Kaposi (MK) est une néoplasie vasculaire rare pouvant survenir dans un contexte d'immunosuppression
- La Mk iatrogène est bien documenté chez les transplantés, mais reste exceptionnel chez les patients traités uniquement par corticostéroïde
- Nous rapportons un cas unique de MK induite par corticostéroïdes chez un patient âgé atteint de PB, associé à un cancer de la prostate métastatique

Observation

- Homme de 85 ans, antécédent d'hypertension artérielle
- Eruption bulleuse diffuse évoluant depuis 1 mois
- **Biopsie cutanée, IF directe et ELISA : caractéristiques typiques de PB**
- Prise en charge : **corticoïdes oraux (0,5 mg/kg/j)**
- Symptômes urinaires : PSA à 68 ng/mL
- **Biopsie prostatique : carcinome acinaire (Gleason 7)** intéressant 5 % de la glande, avec métastases osseuses et hépatiques au bilan d'extension
- **Deux mois après corticothérapie systémique** : apparition de papulo-nodules violacés hyperkératosiques des jambes, paumes, avant-bras, pieds et scrotum (Fig 1A,B)
- Histologie : fentes vasculaires et extravasation d'érythrocytes, avec positivité HHV-8, **confirmant un sarcome de Kaposi (Figure 2)**
- **Sérologie VIH : négative**
- Décès du patient six mois plus tard dans un contexte de maladie métastatique

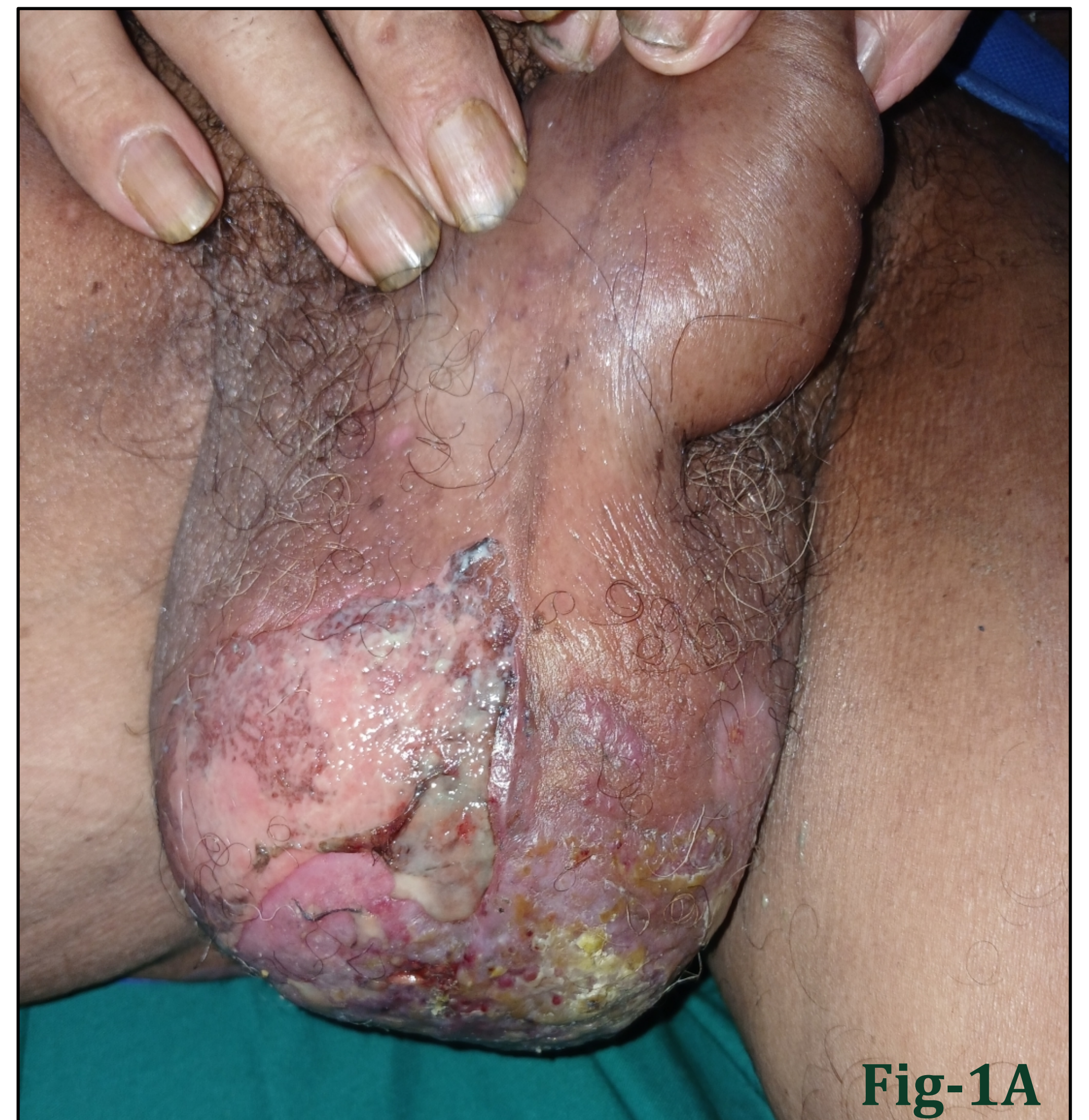

Fig-1A

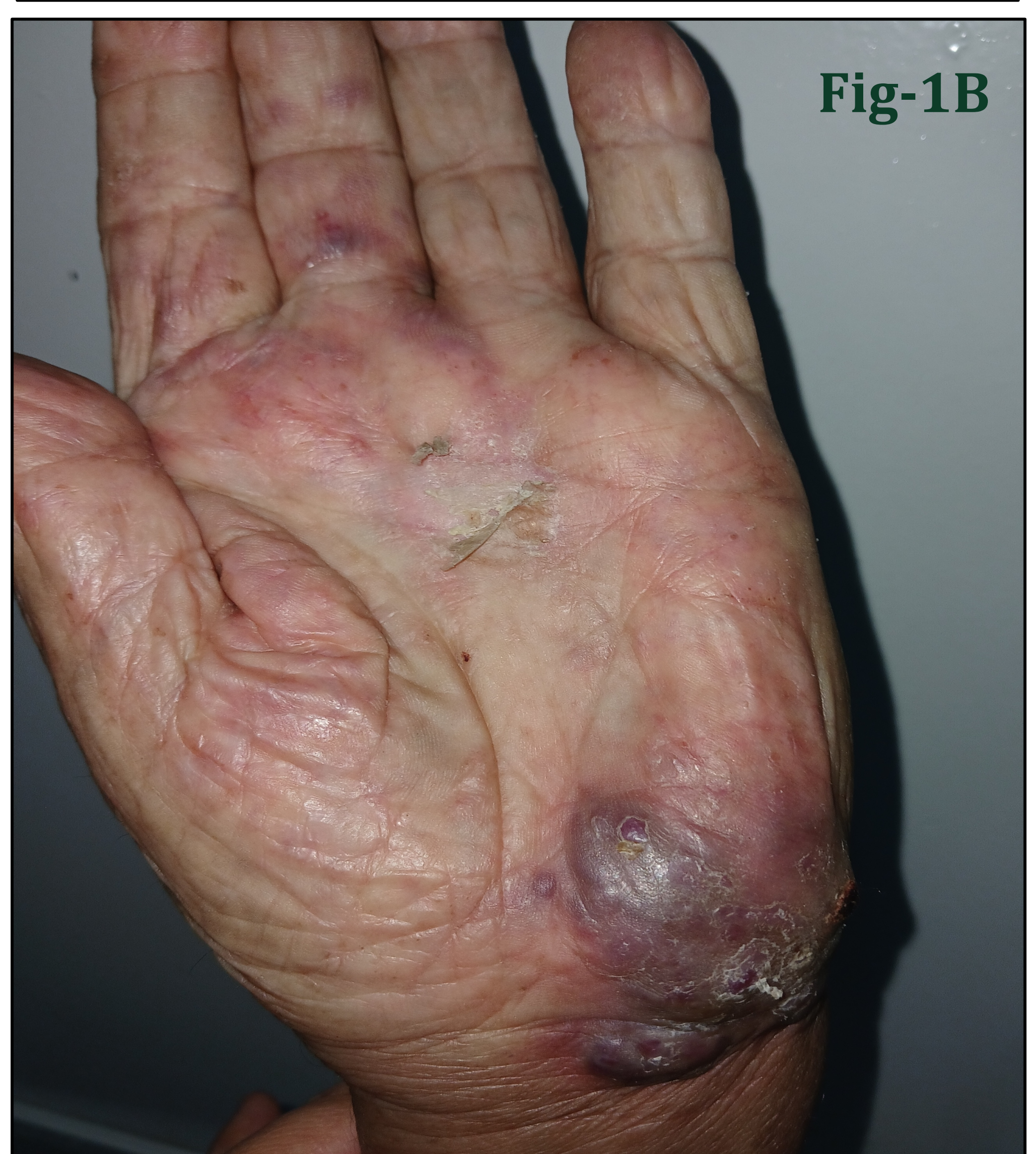

Fig-1B

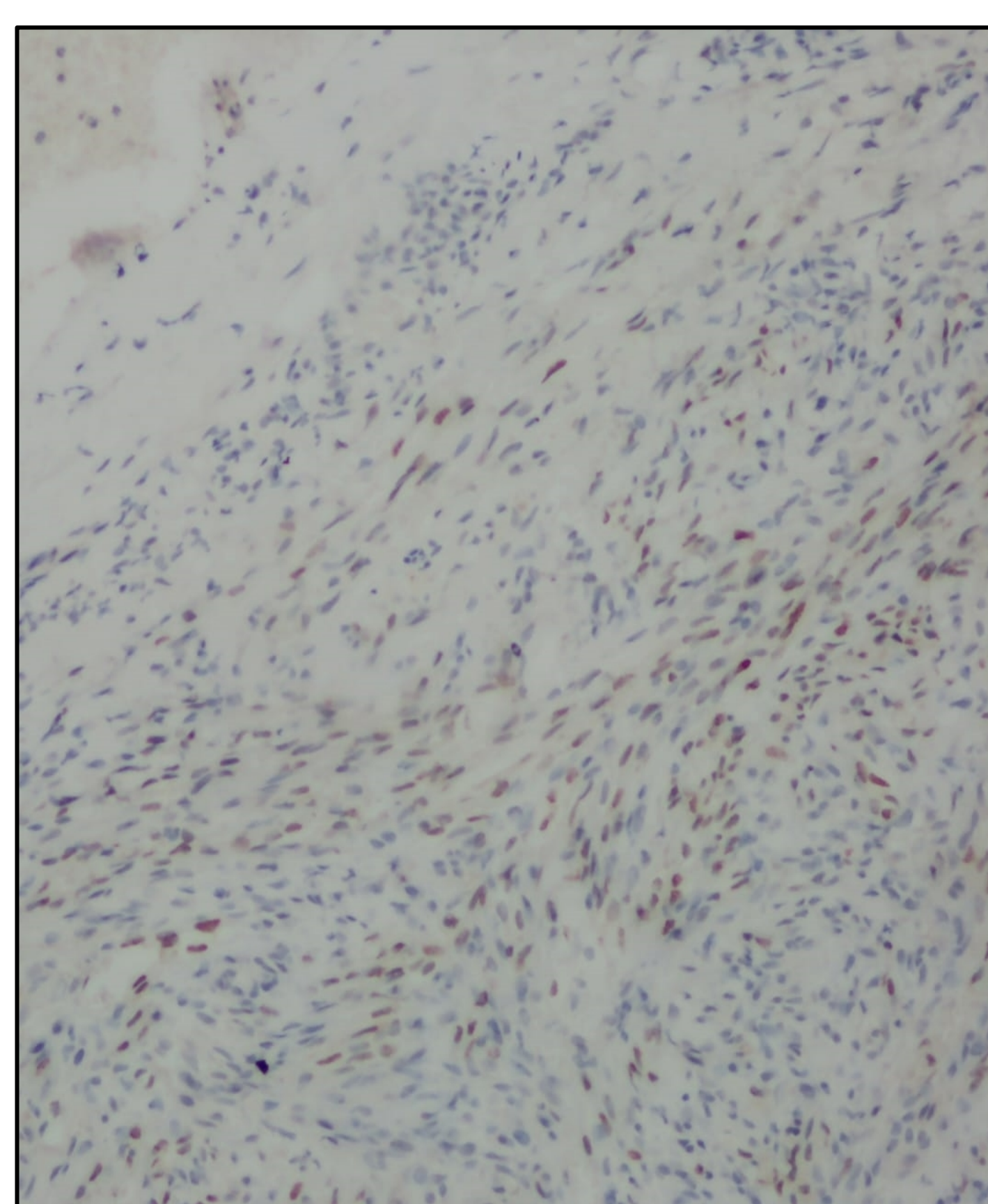
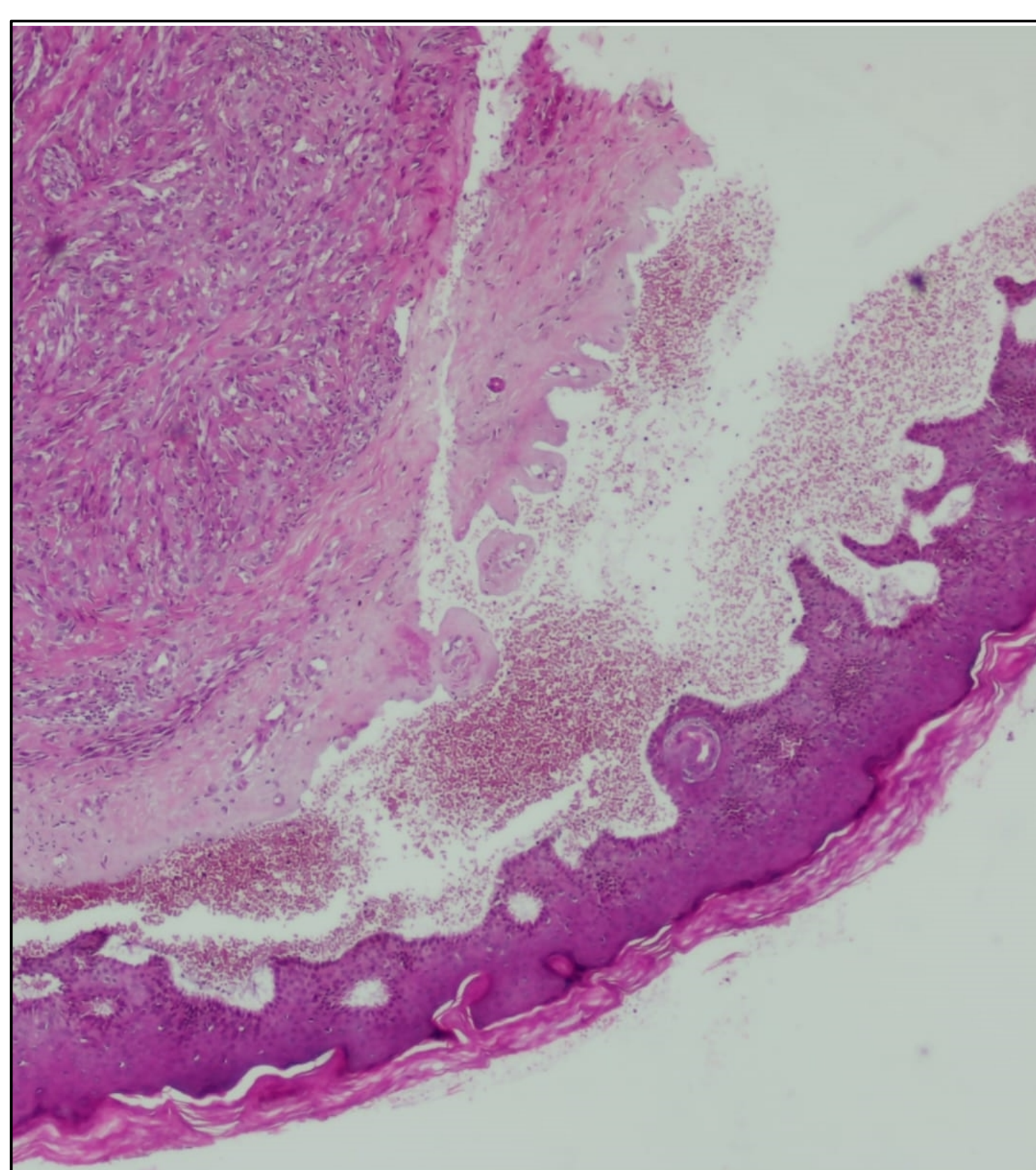


Fig-2: Résultats histologiques et microscopiques confirmant une MK avec positivité du marquage HHV-8

Messages

- Le sarcome de Kaposi iatrogène est une **complication rare des corticoïdes systémiques**
- La pemphigoïde bulleuse paranéoplasique est le plus souvent associée aux hémopathies malignes, tandis que son **association avec des tumeurs solides**, telles que le cancer de la prostate, reste inhabituelle
- Bien que le sarcome de Kaposi iatrogène soit bien décrit chez les transplantés traités par ciclosporine, seuls quelques cas ont été rapportés chez des patients traités uniquement par corticoïdes systémiques pour une PB

